Informativ, aktuell und familienfreundlich

8. Düsseldorfer Symposium Zahnmedizin

Zu einem ungewöhnlich frühen Termin, am 28. Januar 2012, begrüßte Prof. Dr. Dr. Norbert Kübler, Direktor der Klinik für Mund-, Kiefer- und Plastische Gesichtschirurgie in Düsseldorf, rund 700 Teilnehmer zum 8. Düsseldorfer Symposium Zahnmedizin. Ausschlaggebend für diese Terminwahl war die anstehende komplette Renovierung bzw. Neugestaltung des Hörsaalkomplexes, erläuterte Priv.-Doz. Dr. Dr. Jörg Handschel, der auch im achten Jahr in Folge für die Organisation verantwortlich war.

Mehr noch als in den Jahren zuvor prägte eine gewisse Internationalität das diesjährige Symposium. Nicht nur die Teilnehmer waren zum Teil aus den Niederlanden und der Schweiz angereist, auch die Referenten kamen u. a. aus Österreich und Ungarn. Auf eine Innovation war Dr. Jörg Handschel aber besonders stolz: Erstmalig wurde zusammen mit dem Familienberatungsbüro der Heinrich-Heine-Universität Düsseldorf für einen medizinischen Fachkongress eine kostenlose Kinderbetreuung auf die Beine gestellt. Über 20 Kinder im Alter zwischen einem und acht Jahren wurden während der gesamten Veranstaltung betreut. Ein „Mitmachzirkus" begeisterte die kleinen Kongressteilnehmer so sehr, dass die anschließende Bewertung durch die Eltern eine glatte Eins ergab. Zudem wurde von 82 Prozent der Teilnehmer eine derartige Kinderbetreuung auch für zukünftige Veranstaltungen als wünschenswert bezeichnet. Schließlich begeisterte auch in diesem Jahr wieder das üppige Catering die Teilnehmer, welches sich in einer entsprechend guten Benotung in der abschließenden Evaluation widerspiegelte.

Im Rahmen der Begrüßung demonstrierte Prof. Kübler die außergewöhnlich hohe technische Ausstattung des neuen Zentrums für operative Medizin II, in dessen Neubau die Klinik für MKG-Chirurgie im Laufe des Jahres umziehen wird. Besonders beeindruckend sind sicherlich die Möglichkeiten für intraoperative Navigation und CT-Bildgebung, die außerhalb Düsseldorfs in dieser Ausstattung nur höchst selten zu finden sind.

Prof. Dr. Dr. Søren Jepsen, Direktor der Poliklinik für Zahnerhaltung und Parodontologie der Universität Bonn, stellte in seinem Vortrag regenerative Konzepte bei parodontalem Knochenabbau vor, wobei er auf die jeweiligen Vor- und Nachteile einging. Es folgte ein Übersichtsvortrag von Prof. Dr. Dr. József Piffko, Direktor der Klinik und Poliklinik für Mund-, Kiefer- und Plastische Gesichtschirurgie der Universität Szeged/Ungarn, über die Möglichkeiten des Knochenersatzes bei Unterkieferdefekten. Er spannte dabei den Bogen von Knochenersatzmaterialien über die Distraktionsosteogenese bis hin zu den mikrovaskulär anastomosierten Transplantaten (z. B. aus der Fibula oder der Scapula).

Im Vortrag von Dr. Dr. Christian Naujoks wurde die rechtliche Situation bezüglich der Aufklärungspflichten und möglicher Komplikationen bei der operativen Entfernung von Weisheitszähnen behandelt. Die Indikationsstellung zur operativen Weisheitszahnentfernung sollte sich an der Leitlinie der DGZMK orientieren, welche feste Indikationen für klinisch/radiologisch symptomatische oder asymptomatische Weisheitszähne vorgibt. Damit aus einer Komplikation kein Behandlungsfehler wird, ist eine hinreichende Diagnostik, eine sichere Indikationsstellung, eine hinreichende Aufklärung und ein adäquates chirurgisches Vorgehen (state of the art) entscheidend. So wird beispielsweise das Auftreten einer Kieferfraktur im Rahmen einer Weisheitszahnentfernung mit einer Zange oder einem Hebel ohne vorherige Separierung oder Osteotomie nicht als ein adäquates chirurgisches Vorgehen angesehen. In der Regel wird dies von den Gerichten als Behandlungsfehler gewertet.

Tritt eine Komplikation auf, so ist entscheidend, dass auch diese adäquat therapiert wird. Übersteigen die Therapieanforderungen die Möglichkeiten in der Praxis, beispielsweise bei einer akzidentellen Nervschädigung (vgl. Diagramm), sollten die Patienten möglichst frühzeitig an eine Fachklinik überwiesen

werden. Generell sollte die Prophylaxe von Komplikationen im Vordergrund stehen. Um eine hinreichende Diagnostik zu gewährleisten, nimmt die Digitale Volumentomografie (DVT) einen immer größer werdenden Stellenwert ein. Gemäß der S1-Leitlinie der DGZMK kann sie zum Einsatz kommen, wenn auf konventionellen Röntgenbildern die Lagebeziehung zwischen dem Mandibularkanal und dem Weisheitszahn nicht sicher interpretiert werden kann oder als kritisch angesehen wird. Auf einen routinemäßigen Einsatz im Rahmen von Weisheitszahnentfernungen sollte jedoch aufgrund der Strahlenbelastung und des geringen Effektes auf den therapeutischen Nutzen verzichtet werden.

Prof. Dr. Ariane Hohoff, Direktorin der Poliklinik für Kieferorthopädie der Universität Münster, zeigte mit beeindruckenden klinischen Fallbeispielen die aktuellen Möglichkeiten des kieferorthopädischen Lückenschlusses. Dabei sprach sie auch den Einsatz skelettaler Verankerungselemente (z. B. Miniimplantate) und der „Lingualtechnik" an. Prof. Hohoff demonstrierte, dass auch im Zeitalter der Implantologie kieferorthopädische Techniken zu einem ausgezeichneten Ergebnis führen können.

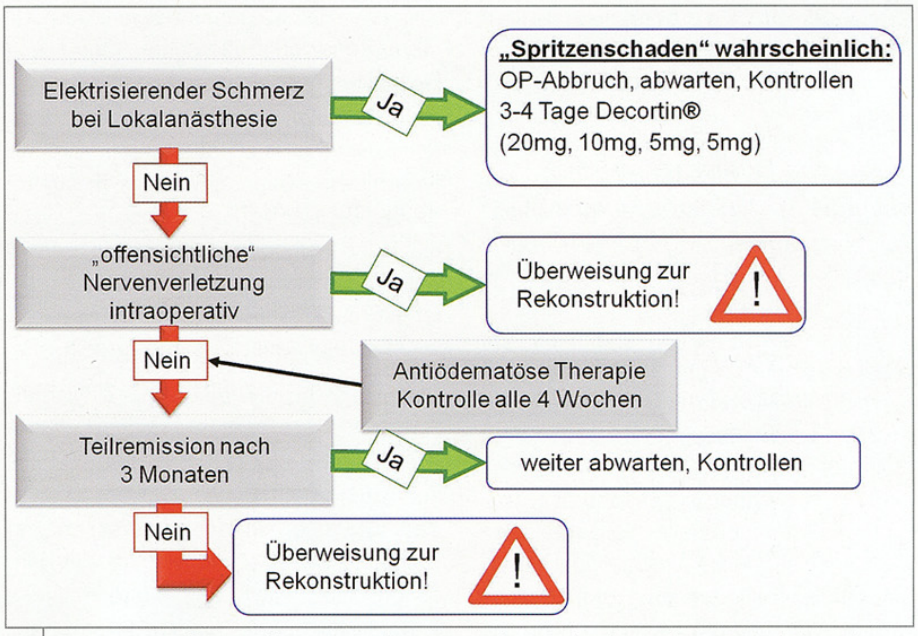

Diagramm: Differenzialtherapie nach Läsionen des N. alveolaris inferior und N. lingualis gemäß der wissenschaftlichen Stellungnahme von DGZMK und DGMKG.

Priv.-Doz. Dr. Dr. Rita Depprich setzte sich in ihrem Vortrag mit der Bisphosphonat-assoziierten Osteonekrose auseinander. Das Leitsymptom der Bisphosphonat-assoziierten Osteonekrose (Osteochemonekrose) im Kieferbereich stellt der unter oder nach Bisphosphonattherapie mehrere Wochen (> 8 Wochen) nekrotisch freiliegende Knochen, insbesondere im Unterkiefer, dar. Typisch ist die klinisch und radiologisch erkennbare persistierende Alveole. Bei Bestrahlungdosis > 60 Gy kommt es in fünf bis zehn Prozent zu einer Osteoradionekrose im Kiefer, welche sich häufig durch intraoral freiliegende Knochenabschnitte oder

Im Rahmen der Kinderbetreuung wurde auch der Nachwuchs an Neues herangeführt.

Teilnehmerinnen und Teilnehmer des 8. Düsseldorfer Symposiums Zahnmedizin an einem der Cateringstände

Fistelungen nach extraoral manifestiert. Trotz grundlegend unterschiedlicher Pathogenese von Bisphosphonat-assoziierter Kiefernekrose und Osteonekrose weisen beide Erkrankungen ein ähnliches klinisches und radiologisches Erscheinungsbild auf. Dementsprechend ähnelt sich auch die Behandlungsweise. Wichtig ist in jedem Fall eine kontinuierliche zahnärztlich-kieferchirurgische Betreuung. Einen hohen Stellenwert nehmen vor allem die zahnärztliche Prophylaxe, aber auch die Prävention und Früherkennung sowohl der Bisphosphonat-assoziierten Kiefernekrose als auch der Osteonekrose ein. Für die chirurgisch/operative Therapie müssen spezielle Vorgehensweisen beachtet werden. Insbesondere muss bei Zahnextraktionen eine antibiotische Abschirmung und plastische Deckung der Alveolen erfolgen.

Ao. Prof. Dr. Dr. Arnulf Baumann, Klinik und Poliklinik für Mund-, Kiefer- und Plastische Gesichtschirurgie der Medizinischen Universität Wien/Österreich, referierte über die Behandlung von multimorbiden Patienten. Diese zukünftig größer werdende Patientengruppe wird nur dann risikoarm zahnärztlich behandelt werden können, wenn ein suffizienter Informationsfluss zwischen Hausarzt/Internist und Zahnarzt sichergestellt ist.

Schließlich ergriff noch einmal Dr. Jörg Handschel das Wort und stellte den aktuellen Wissensstand zur Sinusbodenelevation (auch Sinuslift genannt) vor. Neben der grundsätzlichen Unterscheidung „interner" versus „externer" Sinuslift ging er auf mögliche Komplikationen (wie z. B. Perforationen der Kieferhöhlenschleimhaut während der Präparation) und deren Management ein. Auch verschiedene Membranmaterialien sowie unterschiedliche Augmentationsmaterialien wurden kritisch diskutiert.

Zusammengefasst darf man auch in diesem Jahr von einer sehr gelungenen und erfolgreichen Veranstaltung sprechen, die ihren festen Platz im Fortbildungskalender vieler Kolleginnen und Kollegen erobert hat. Der Organisator Dr. Handschel wies allerdings darauf hin, dass bedingt durch die anstehenden Umbaumaßnahmen in der Universität die Durchführung des 9. Düsseldorfer Symposiums Zahnmedizin im Jahr 2013 noch unsicher ist.

Priv.-Doz. Dr. Dr. Jörg Handschel